


Procedimentos Neurocirúrgicos em Traumatologia Crânio- Encefálica



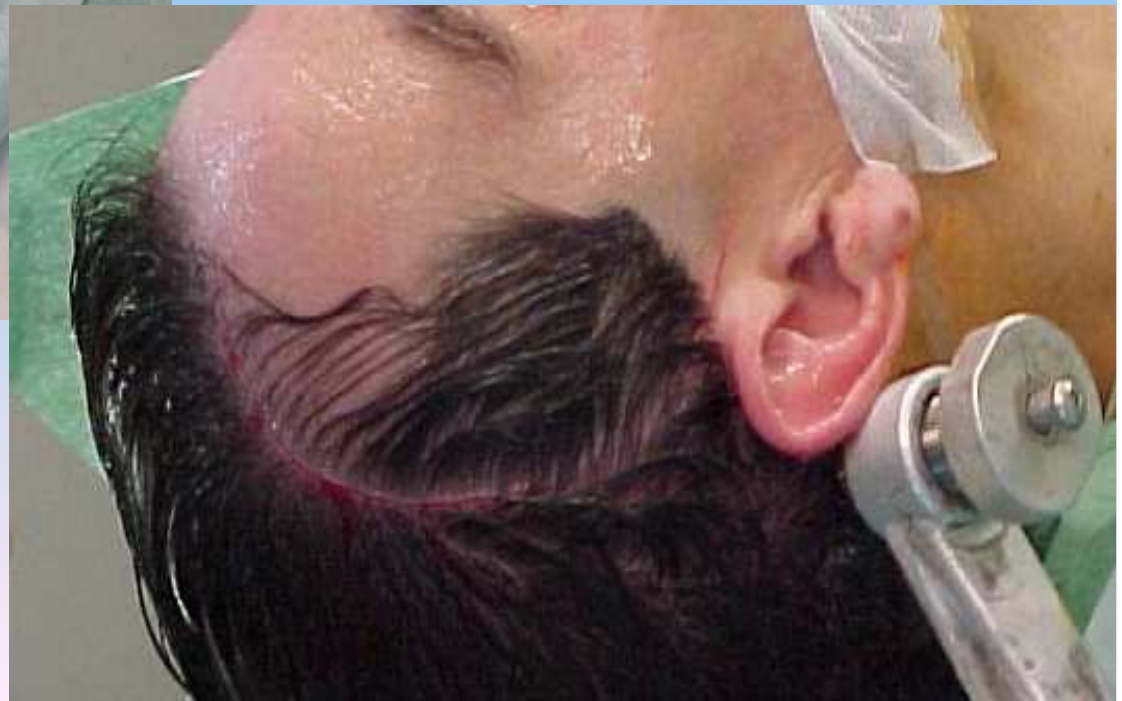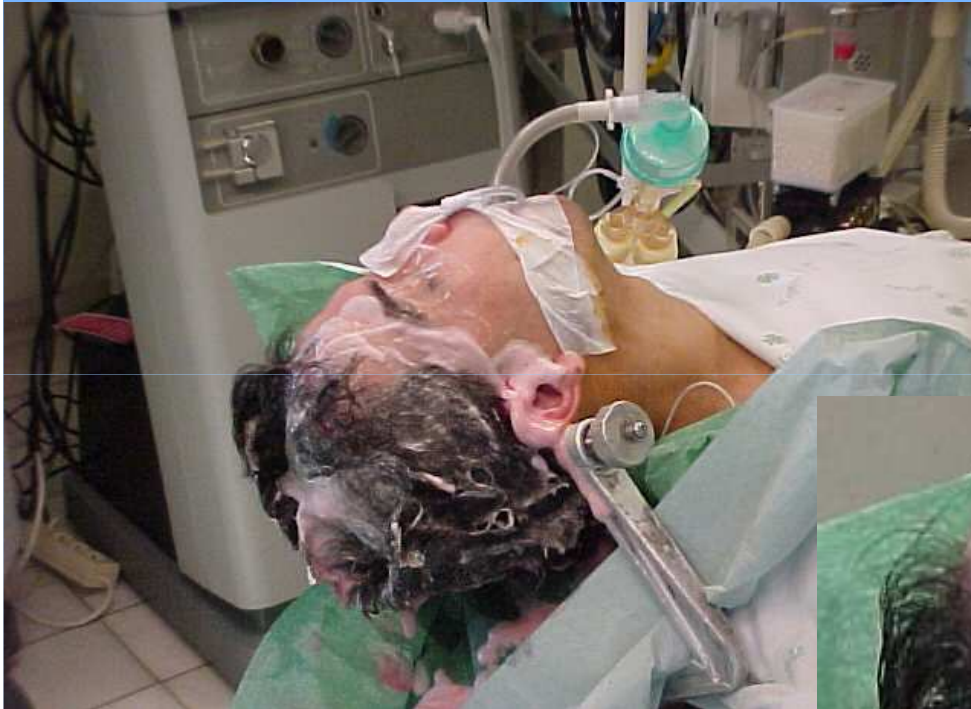António Vilarinho
Neurocirurgia
H.S. João Porto



Procedimentos Neurocirúrgicos

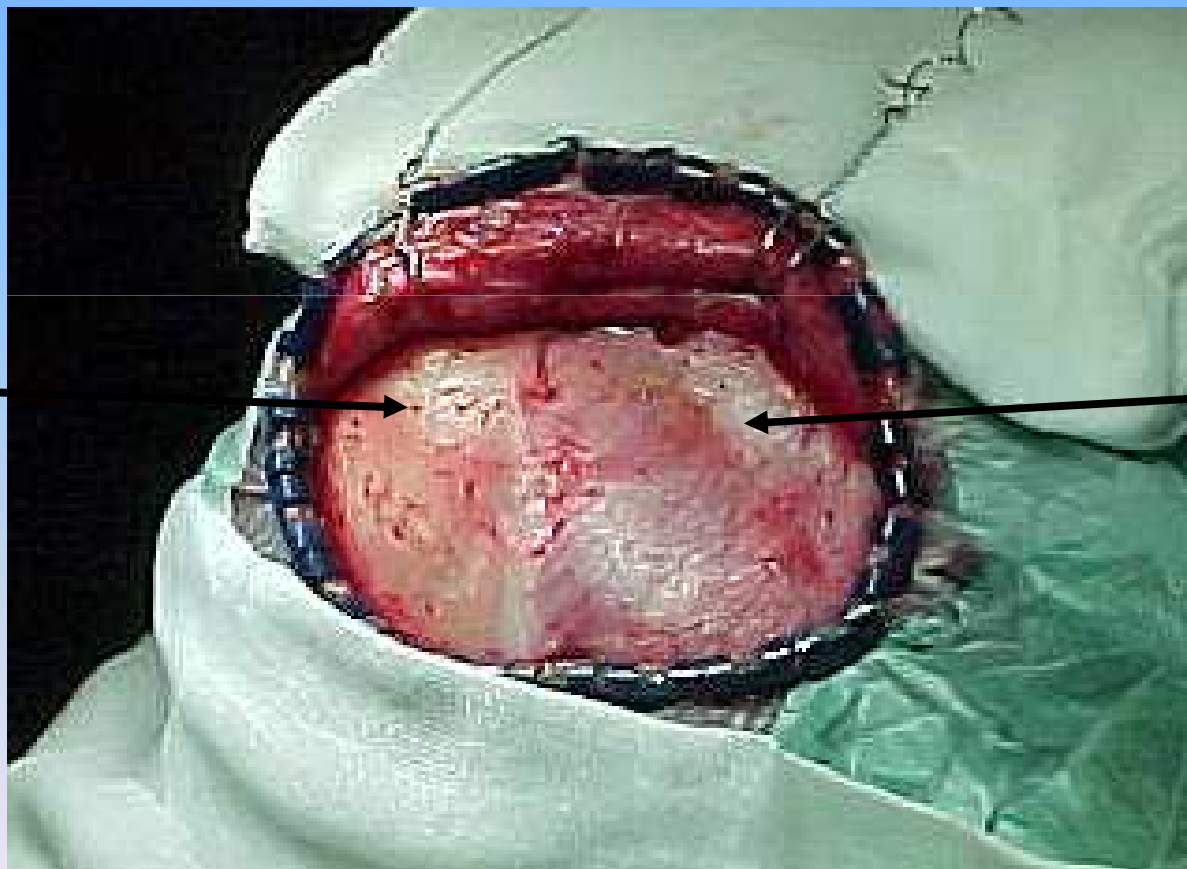
- Craniotomias
- Craniectomias
- Cranioplastias
- Buracos de trepano
- Monitorização intracraniana

Craniotomia



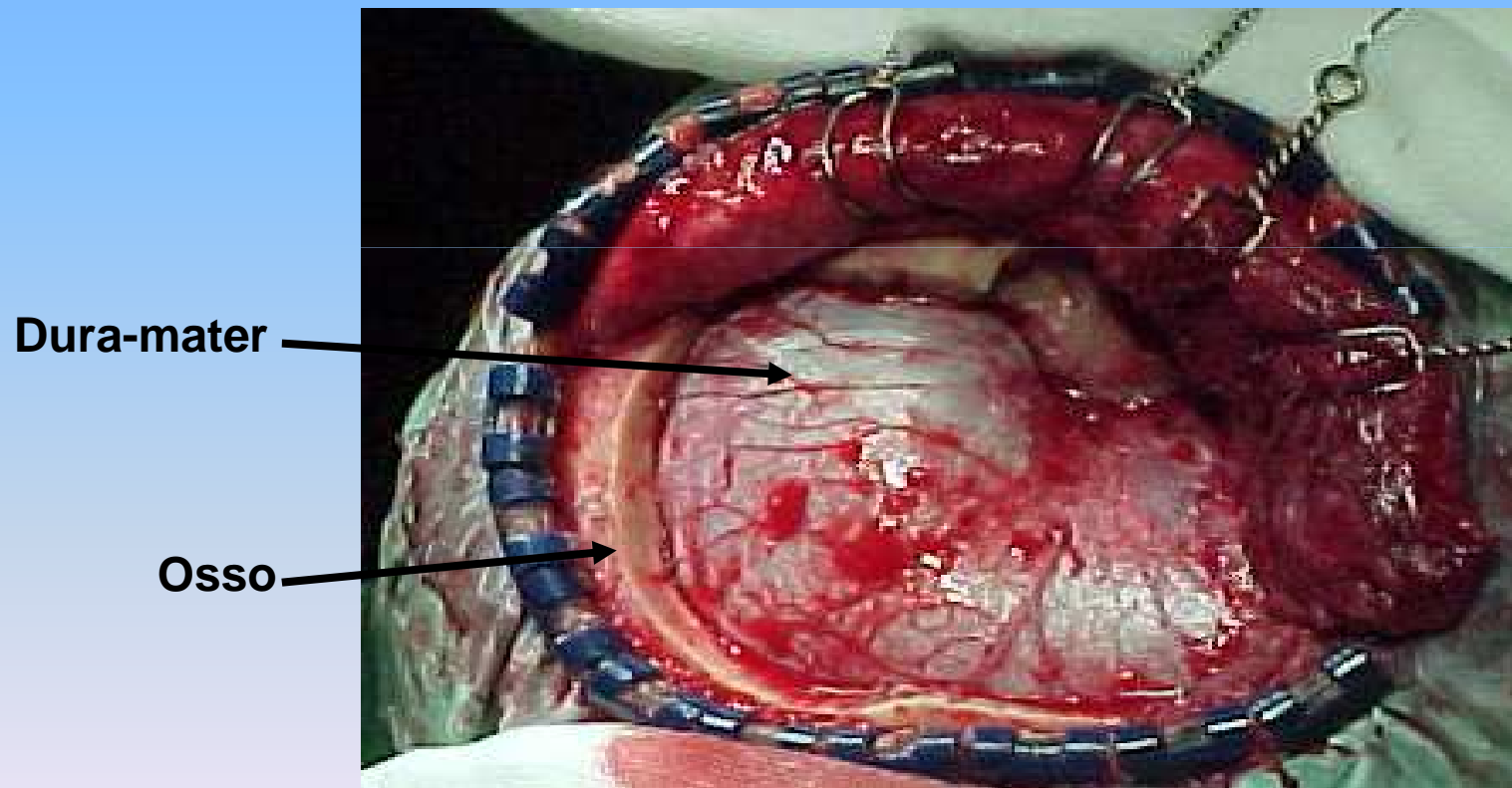
Craniotomia

Osso



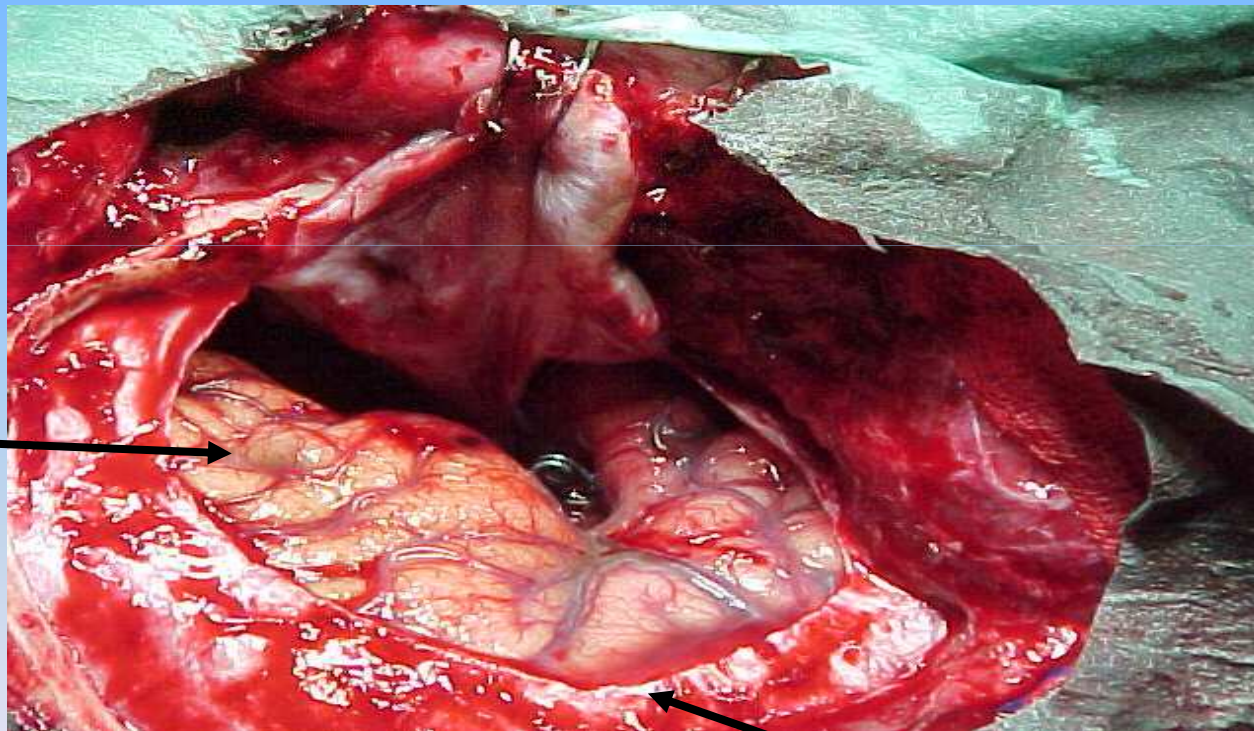
Músculo
Temporal

Craniotomy



Craniotomia

Cérebro

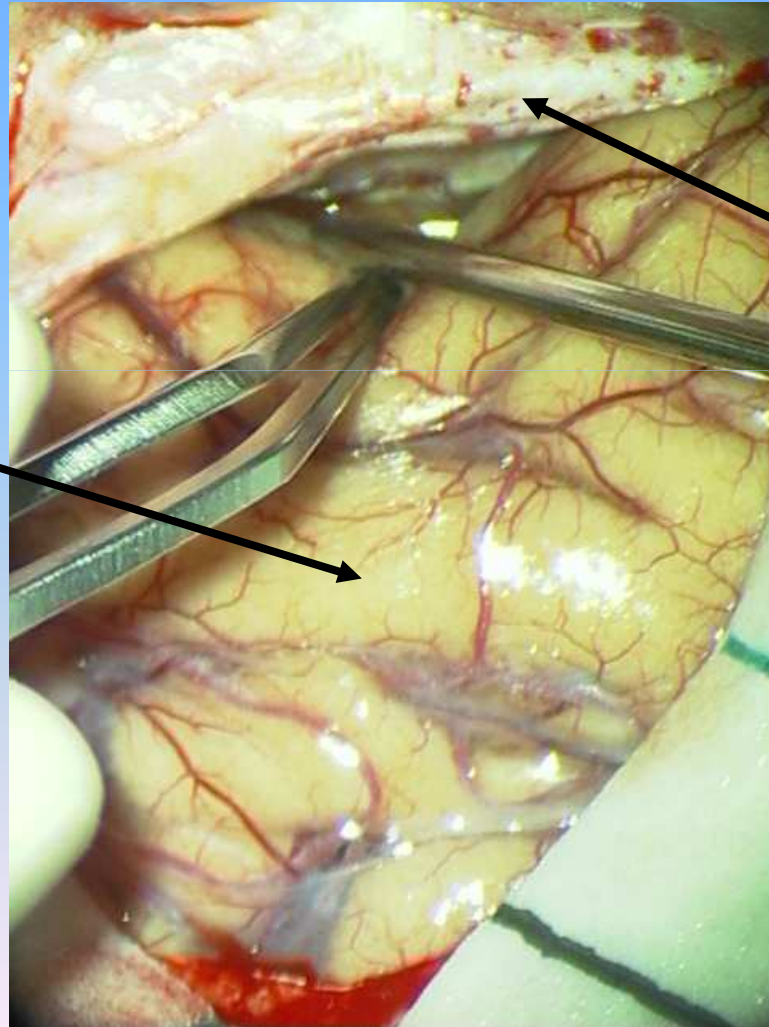


Dura-mater

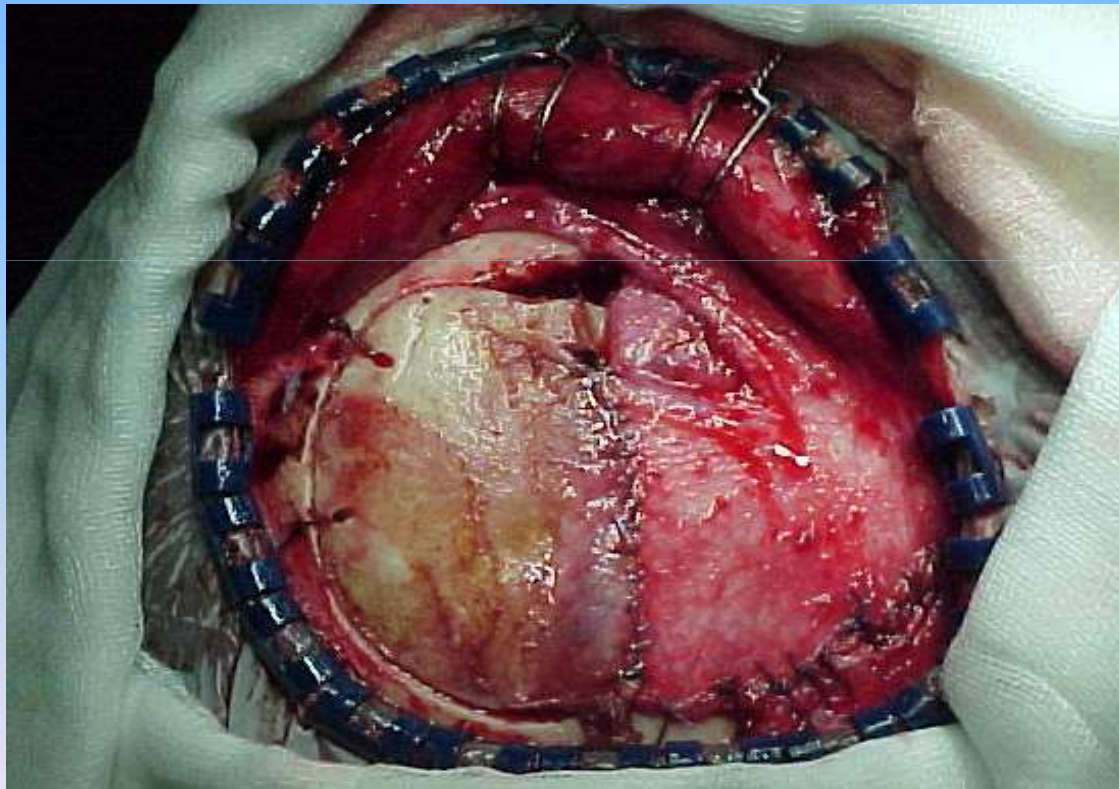
Craniotomia

Cérebro

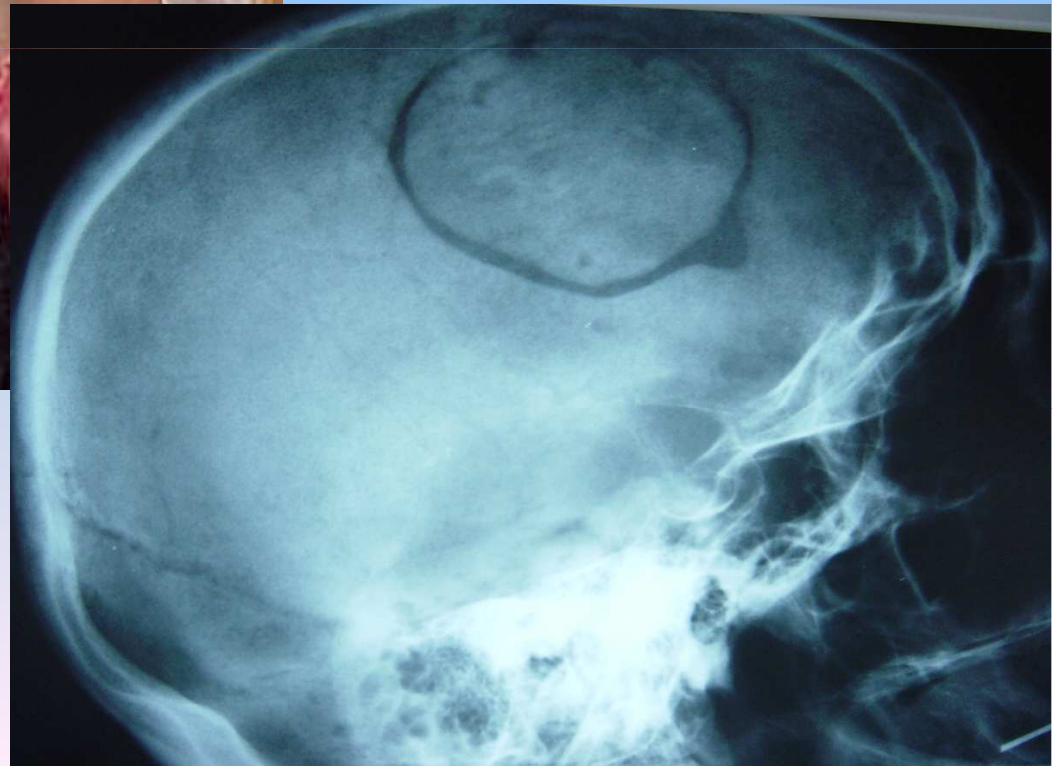
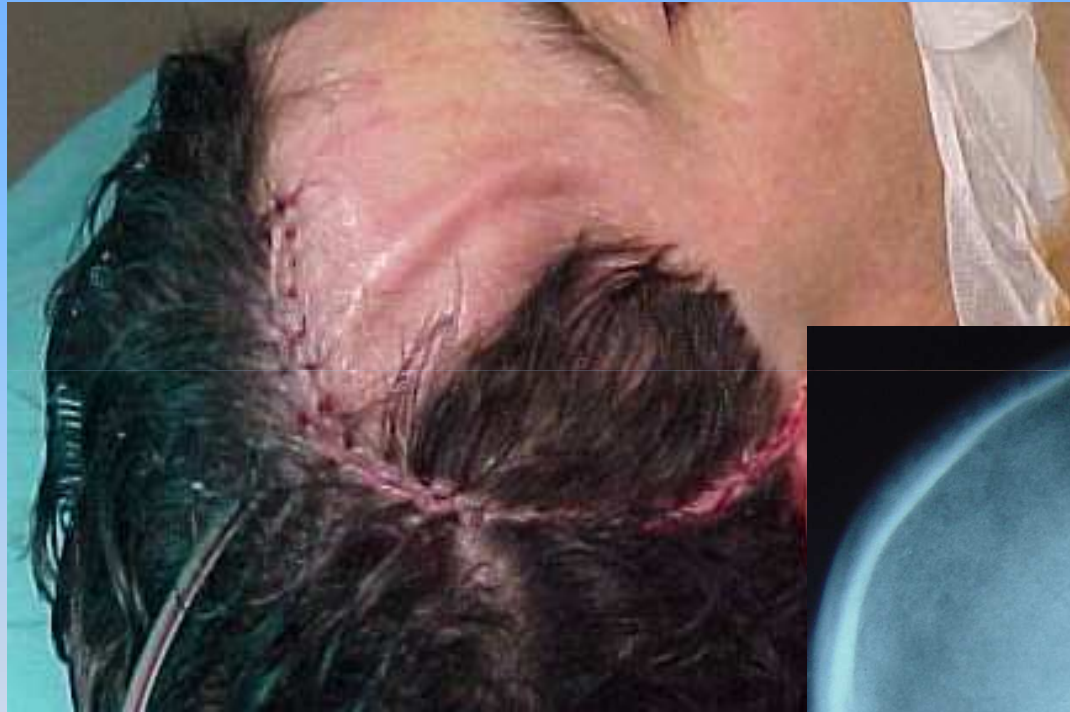Dura-mater



Craniotomy



Craniotomy





Procedimentos

- Tratamento cirúrgico
- Monitorização intracraniana

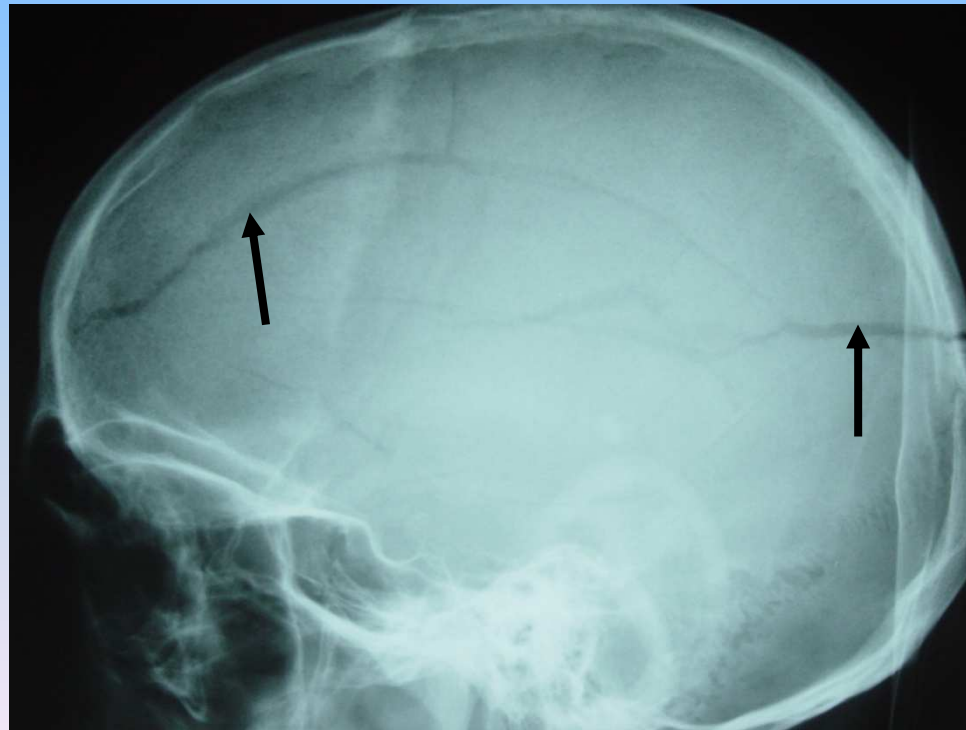


Fraturas

- Fraturas simples (sem tratamento cirúrgico);
- Afundamentos sem lesões subjacentes (levantamento do retalho ósseo e fixação com fios ou placas e parafusos);
- Afundamentos com laceração dural, com ou sem lesão cerebral (levantamento do retalho, seguido de sutura da dura mater com ou sem drenagem de lesões subjacentes).

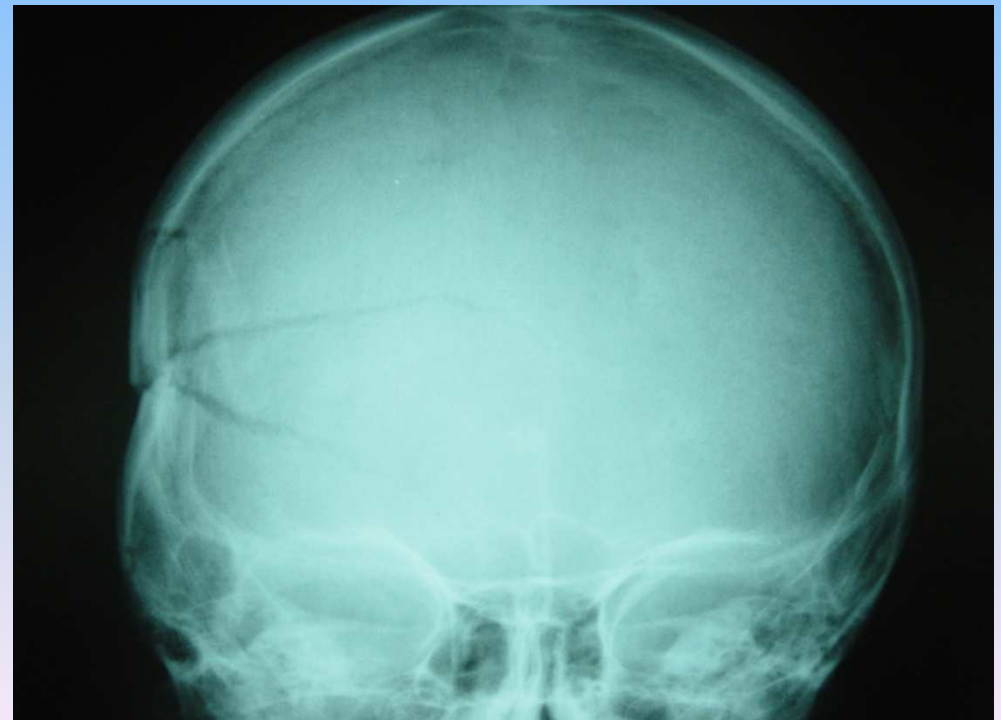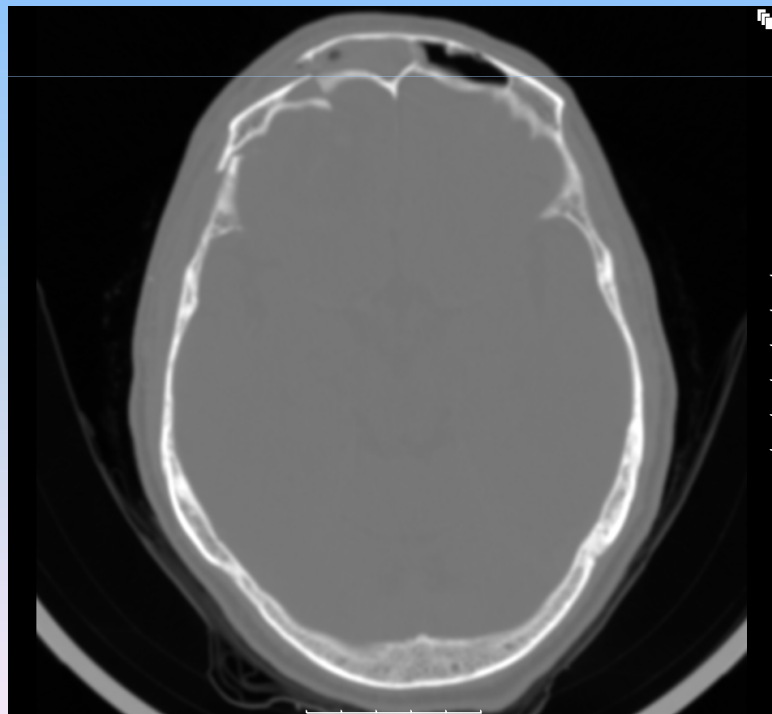
Fracturas (cont.)

- Fractura simples



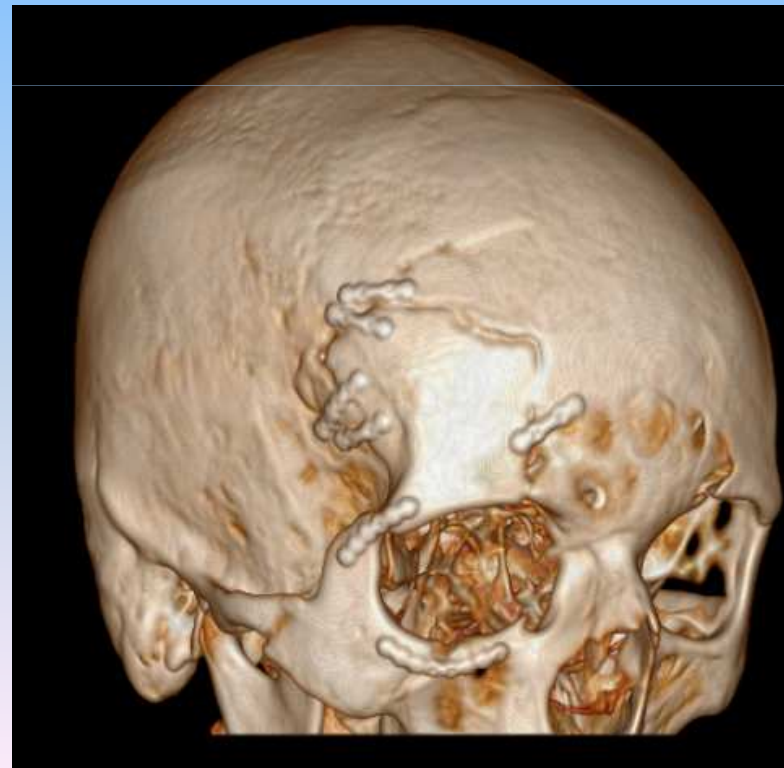
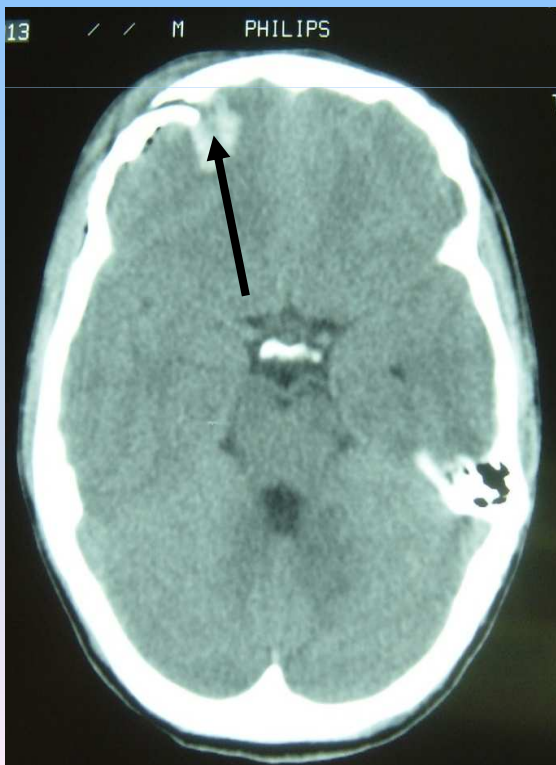
Fraturas (cont.)

- Fratura -Afundamento sem laceração dural



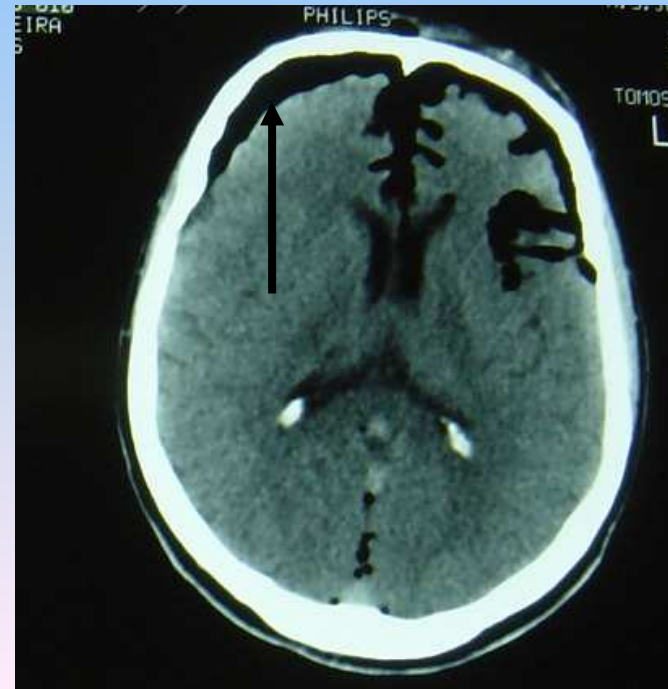Fraturas (cont.)

- Fratura-Afundamento com laceração dural



Fraturas (cont.)

- Complicações das fraturas quando existe laceração dural:
 - Fístula de L.C.R. (risco de meningite);
 - Ar intracraniano.



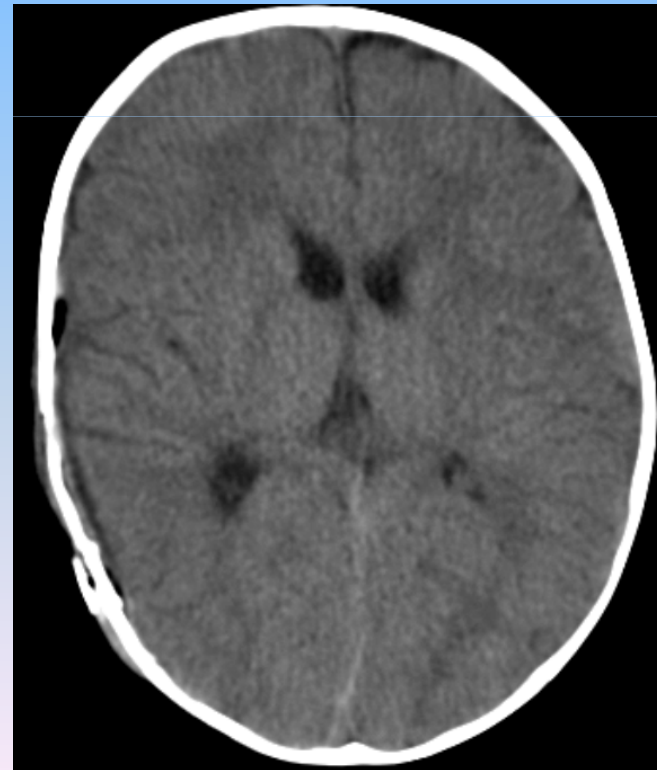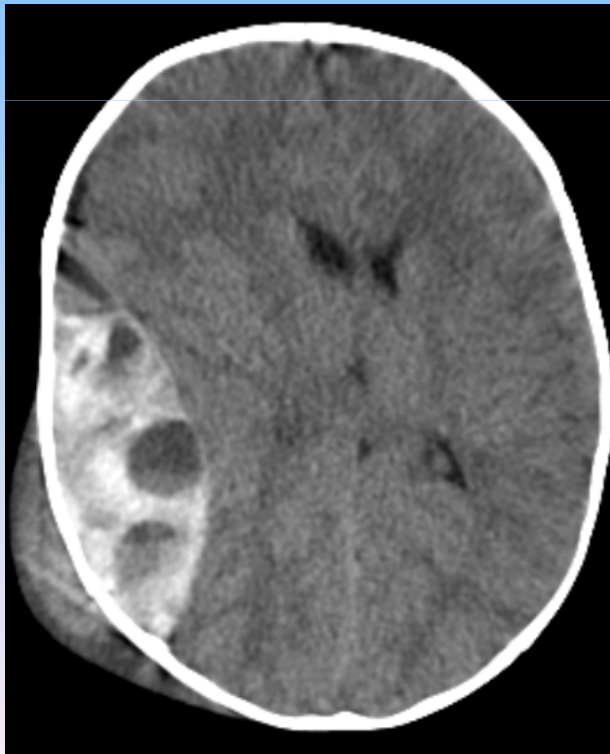


Hemorragias das meninges

- Hematoma extradural;
- Hematoma subdural;
 - Agudo;
 - Crónico.
- Hemorragia subaracnoideia.

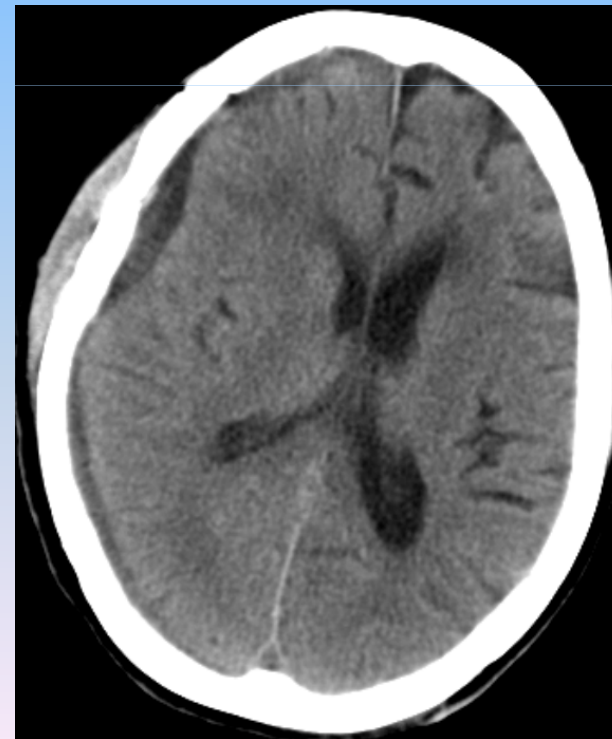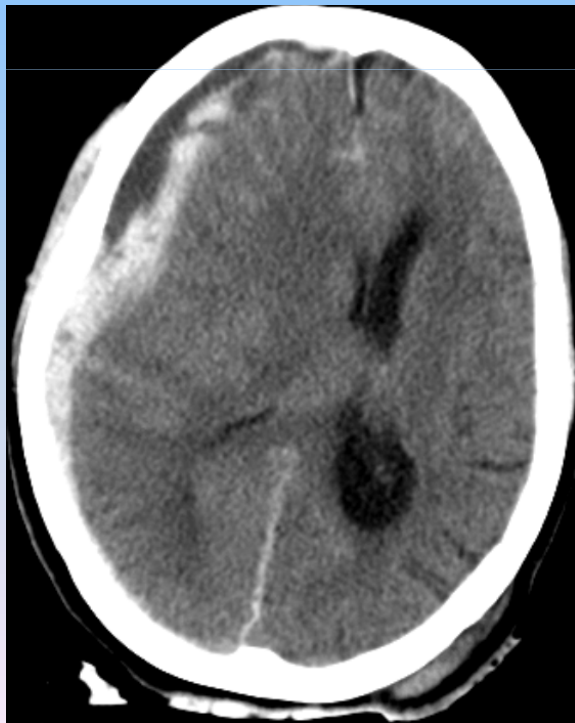Hematoma extradural

- Craniotomia sem abertura da dura mater

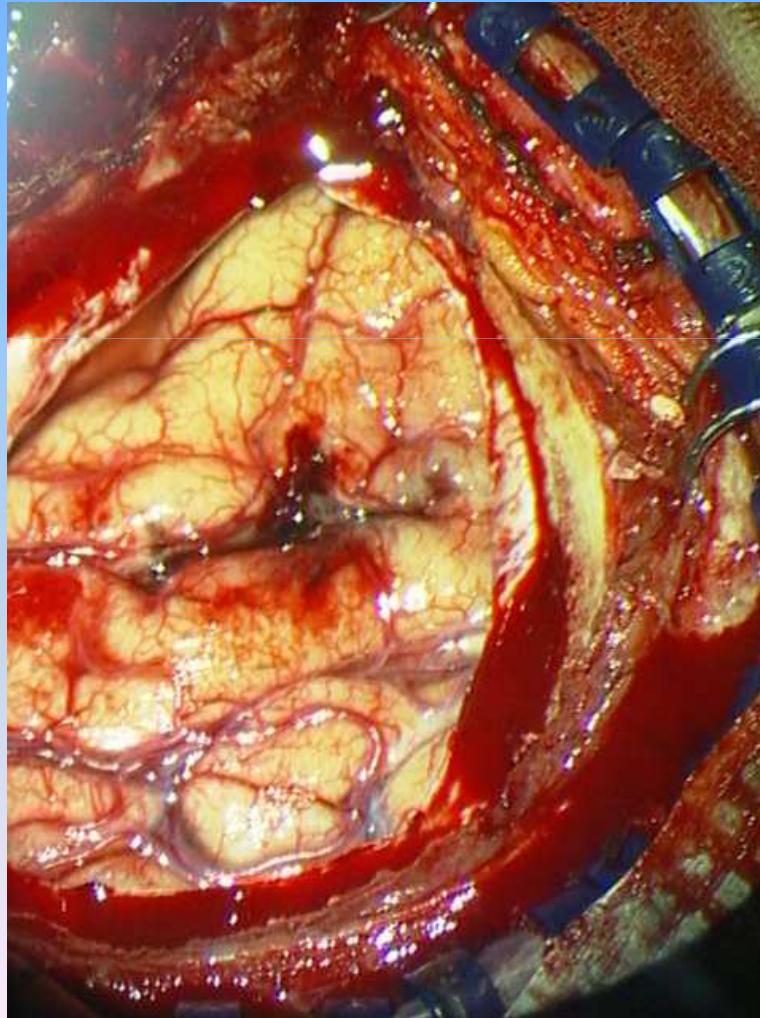


Hematoma subdural

- Agudo (craniotomia e abertura da dura mater)

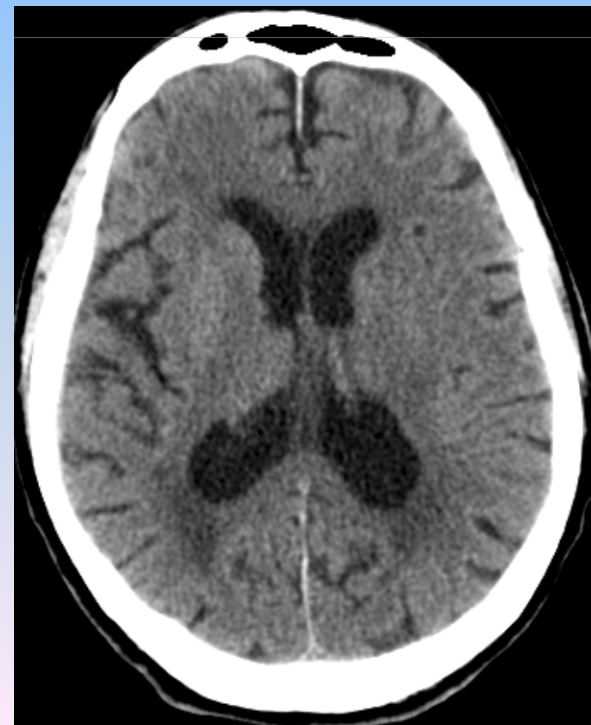
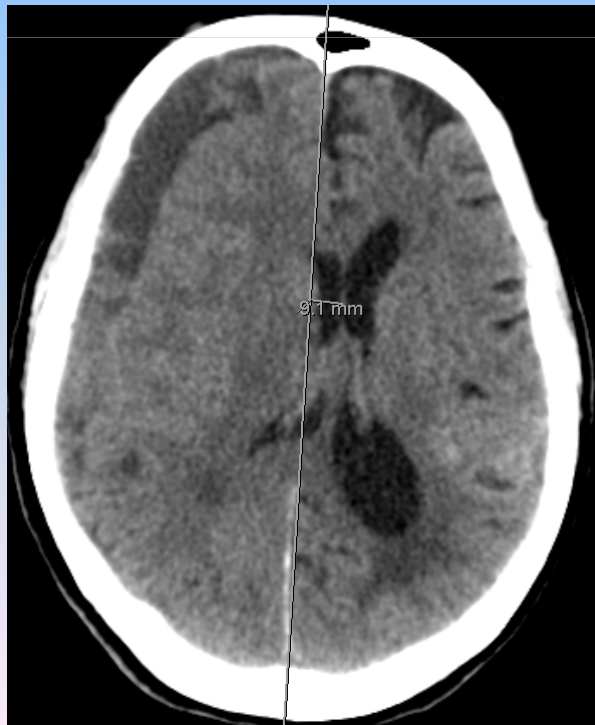
Pós operatório de drenagem de H.S.D. por craniotomia



Hematoma subdural

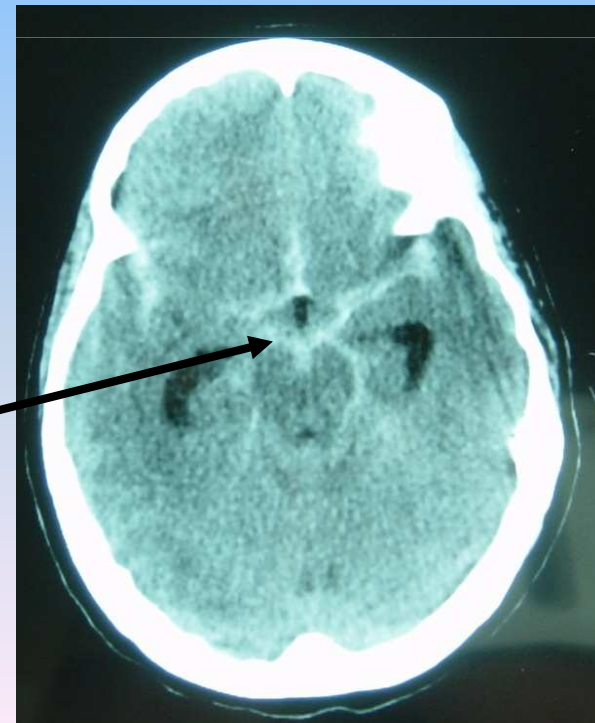
- Crónico (buraco de trepano, com abertura da dura mater)



Hemorragia subaracnoideia

- Não tem tratamento cirúrgico.
- Sangue disperso pelos espaços de L.C.R.

H.S.A.



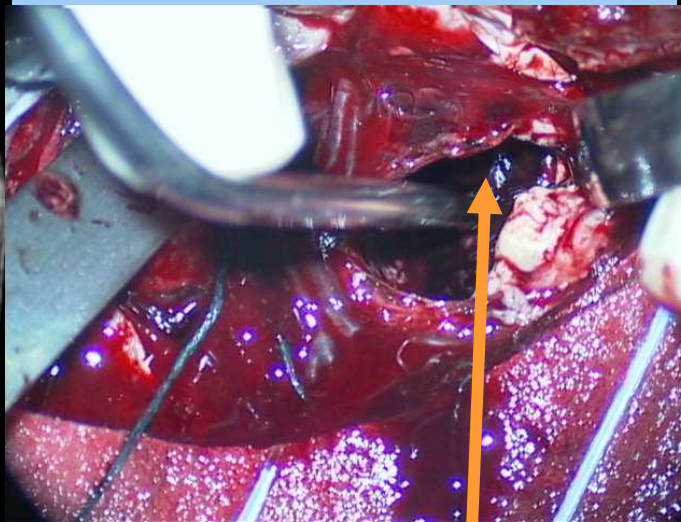
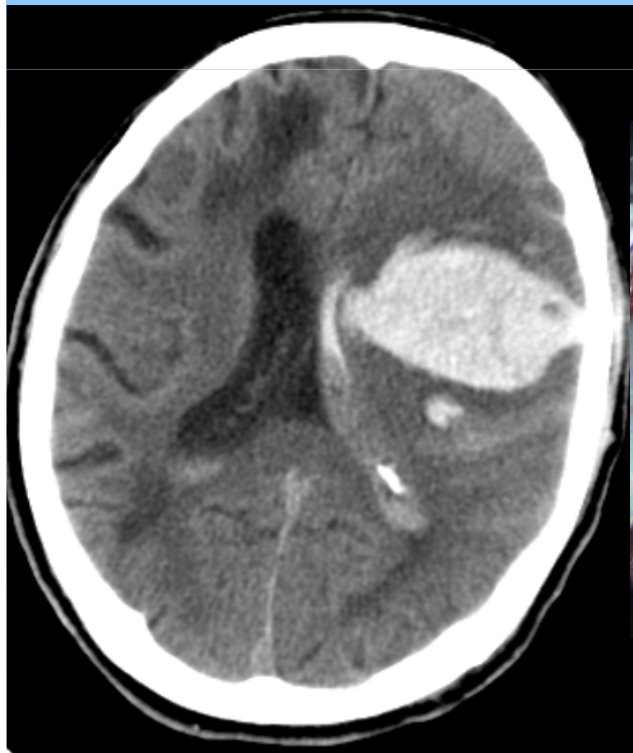


Lesões intracerebrais

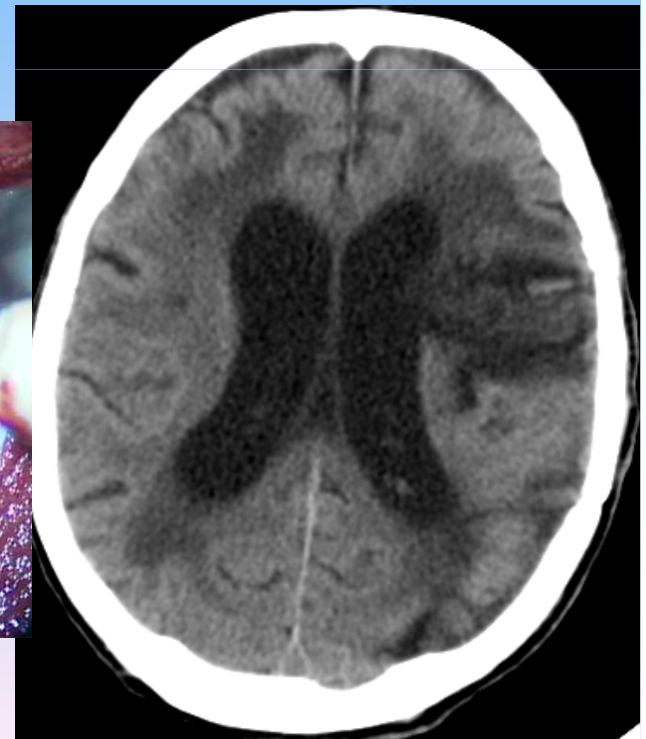
- Hematomas e contusões intraparenquimatosas;
- Lesões perfurantes
 - Projécteis de arma de fogo;
 - Objectos perfurantes.

Hematomas e contusões intraparenquimatosas

- Craniotomia mais abertura da dura mater mais abertura cortical



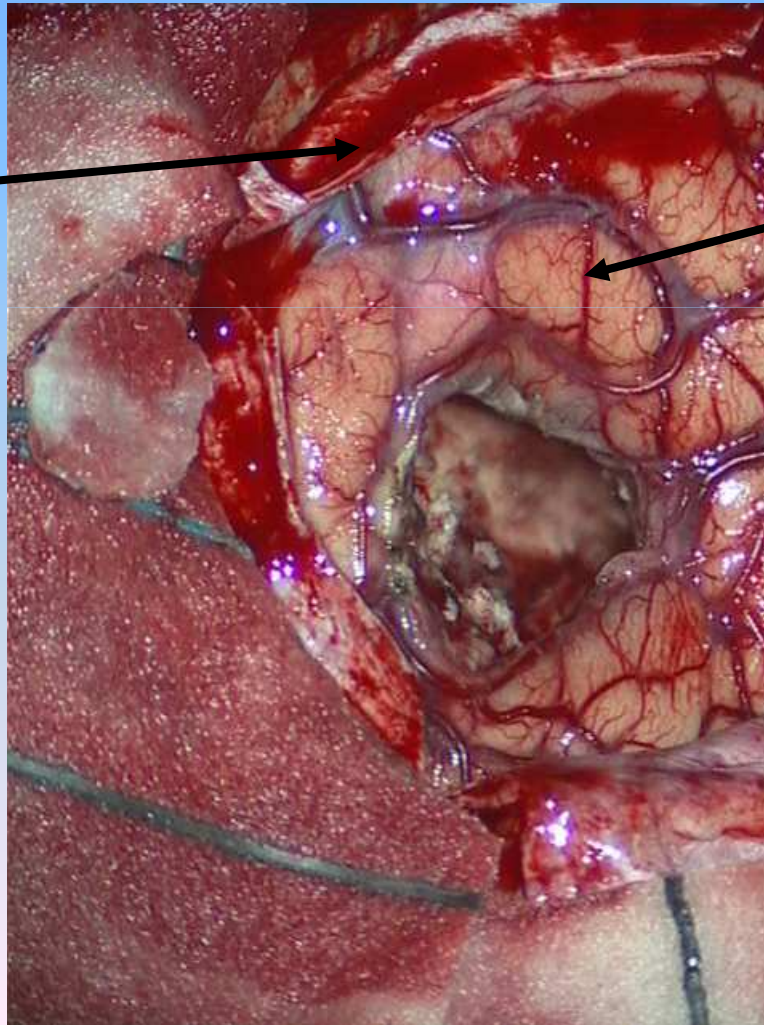
Contusão



Pós operatório de drenagem de contusão hemorrágica

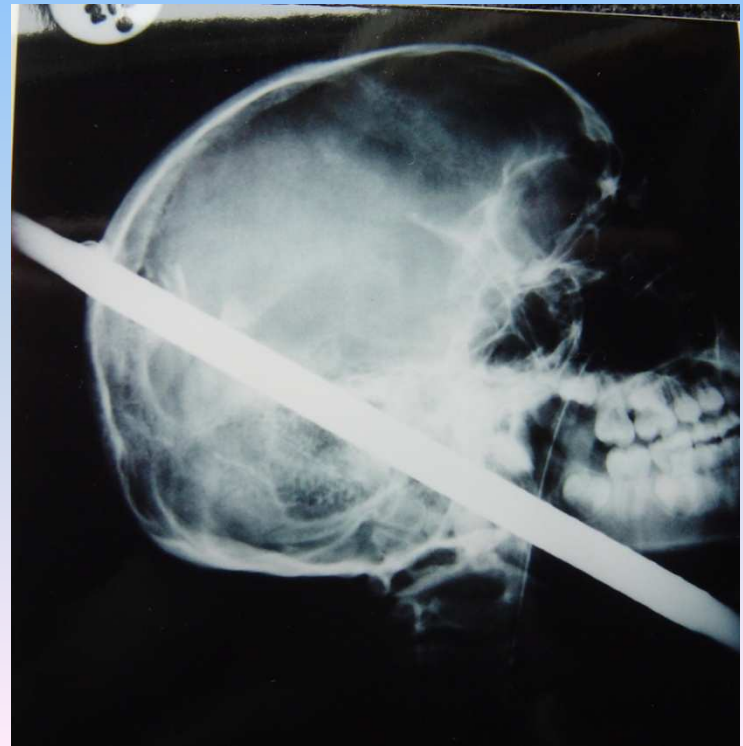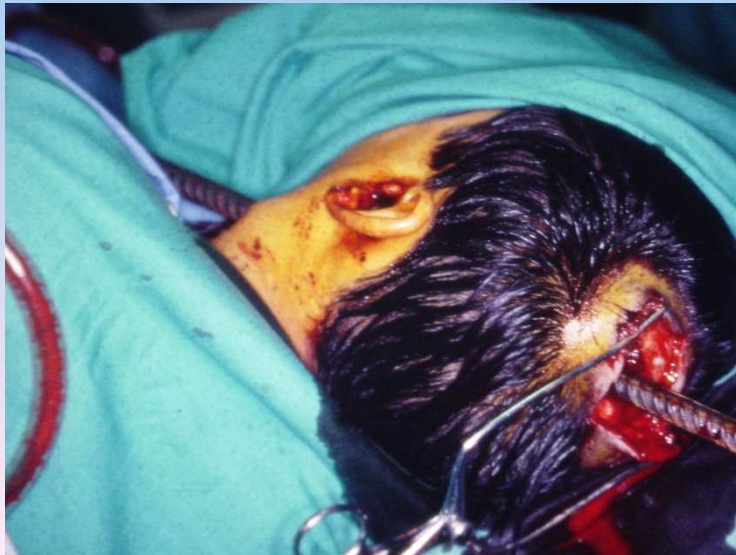Dura mater

Cérebro



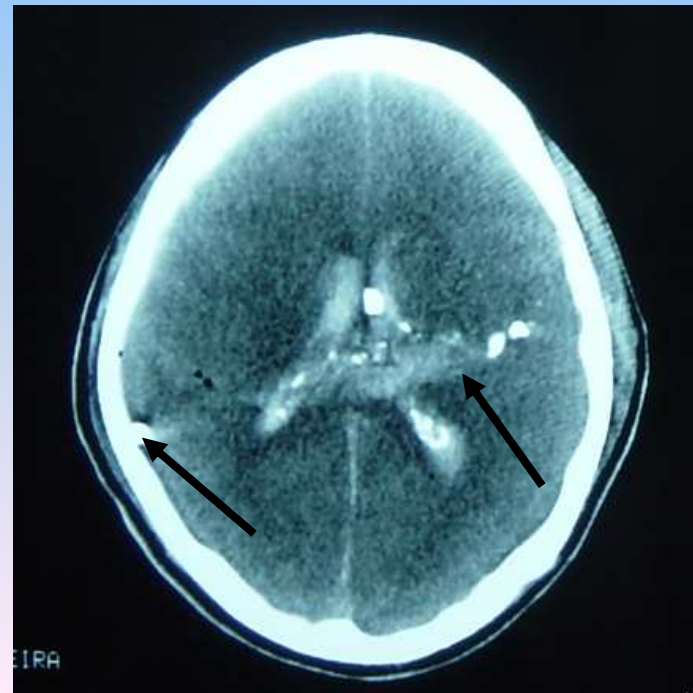
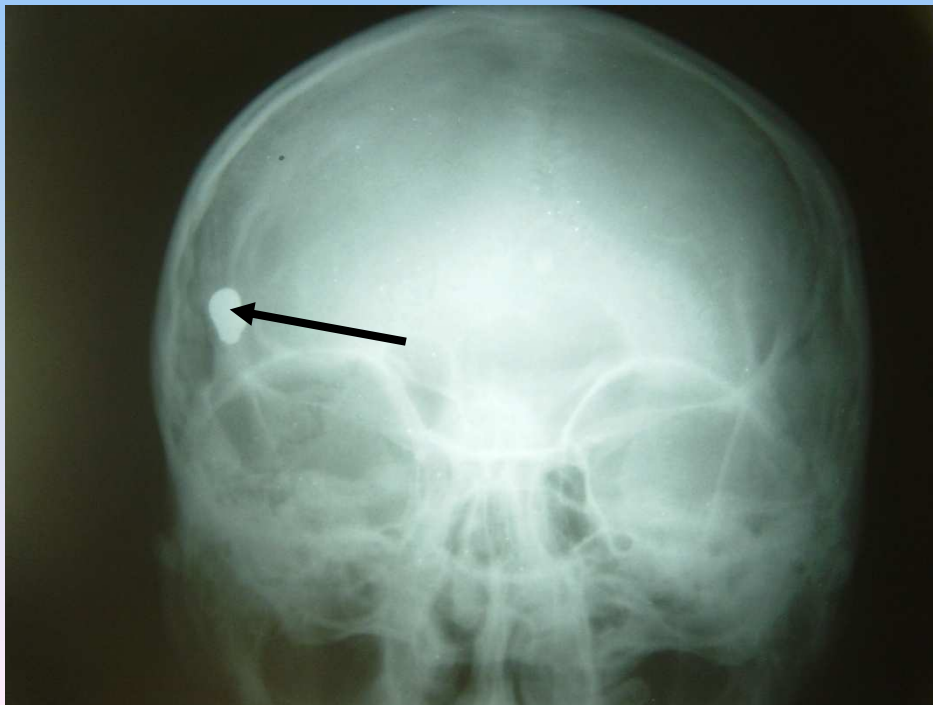
Objectos perfurantes

- Lesões perfurantes (alargamento do defeito ósseo, correcção e encerramento da laceração dural e se existir, drenagem de contusões associadas)



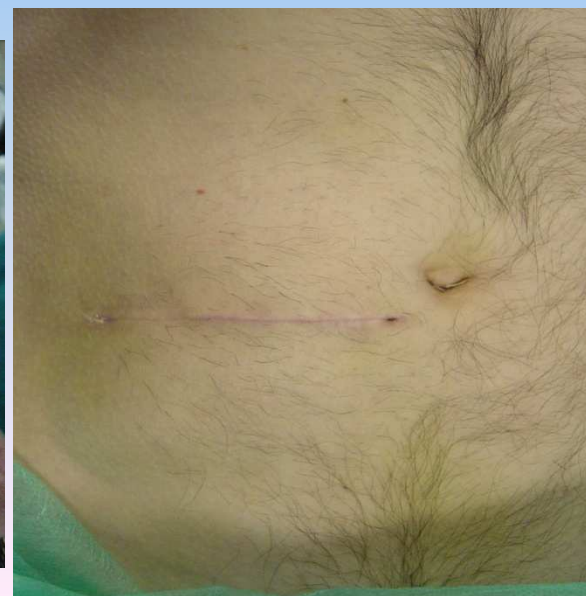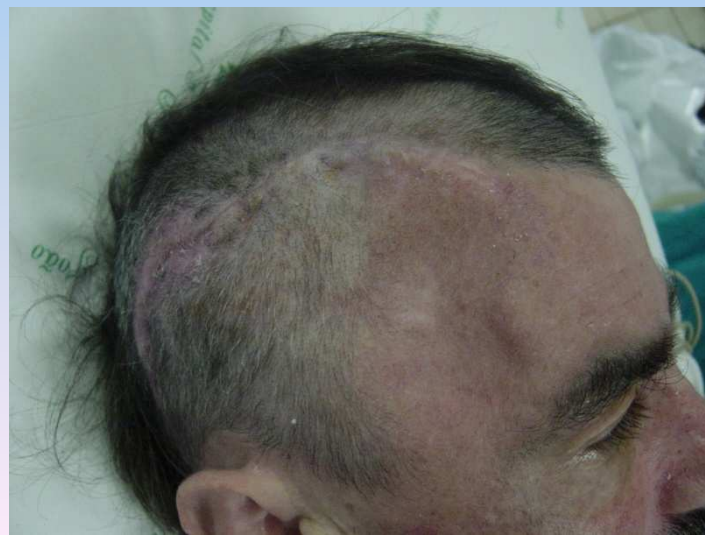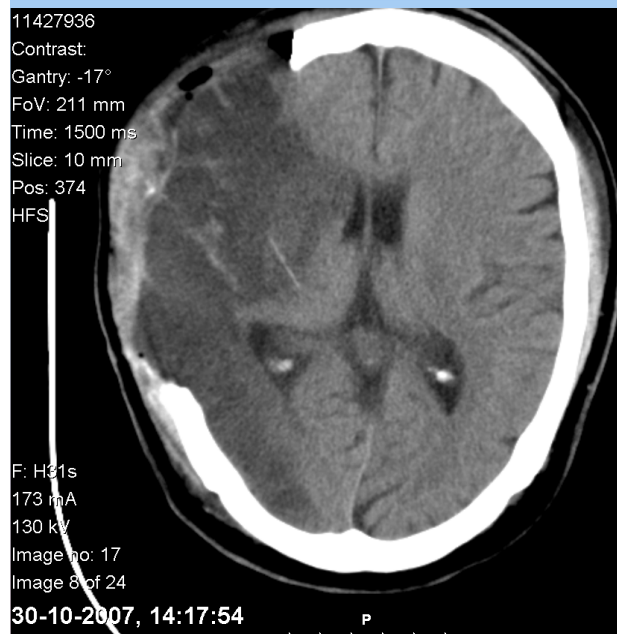
Projécteis de armas de fogo

- Lesões perfurantes (alargamento do defeito ósseo, correcção e encerramento da laceração dural e se existir, drenagem de contusões associadas)



Craniotomias descompressivas

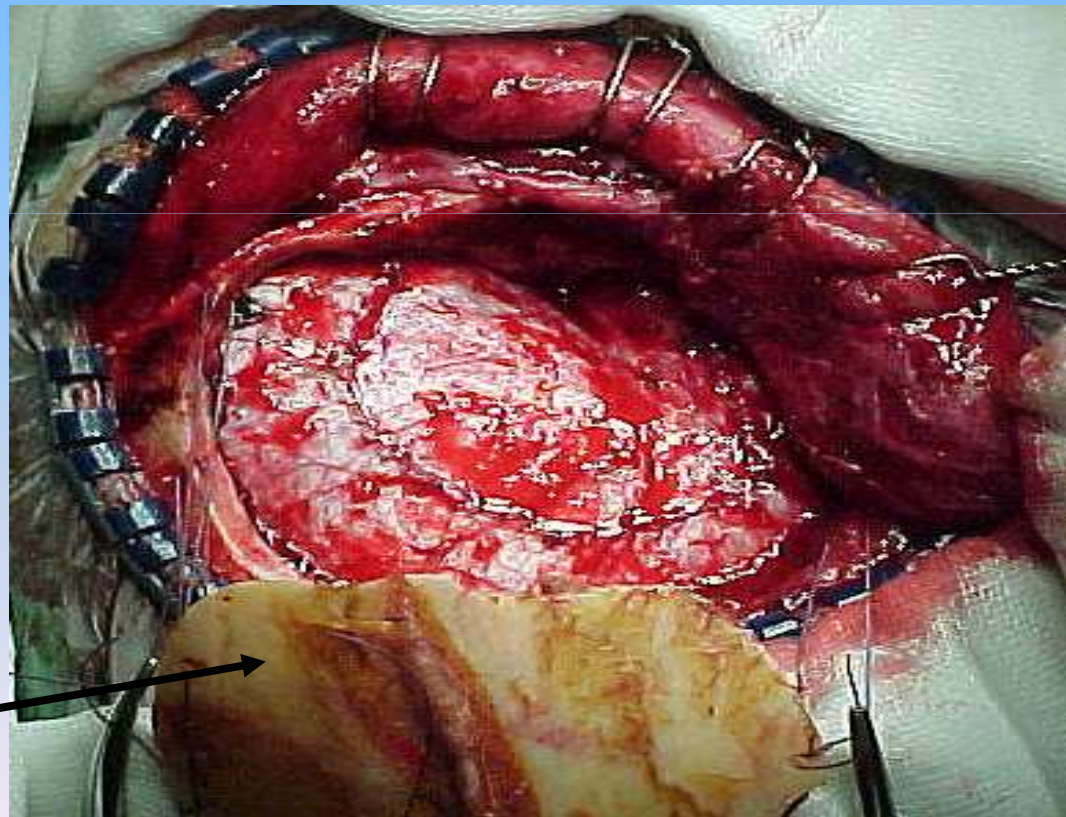
- Abertura larga do osso , abertura da dura
- Osso retirado guardado no banco de osso ou na parede abdominal do doente)



Cranioplastias

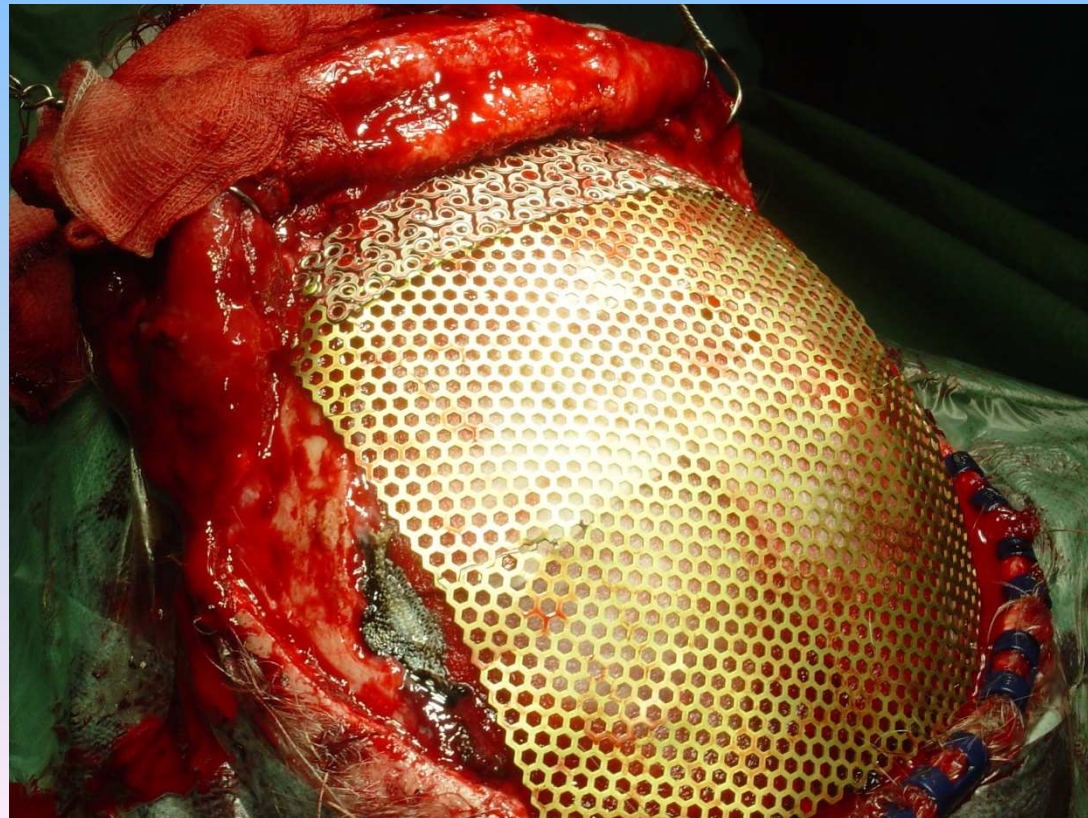
- Recolocação do retalho de osso ou colocação de rede de titânio

Retalho de
craniotomia



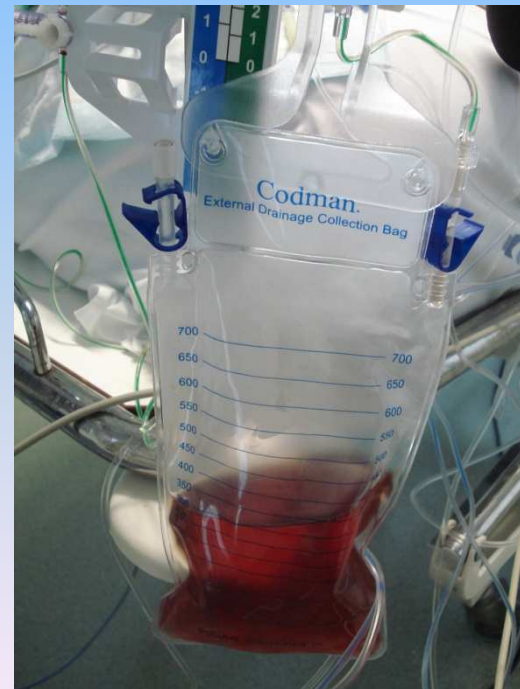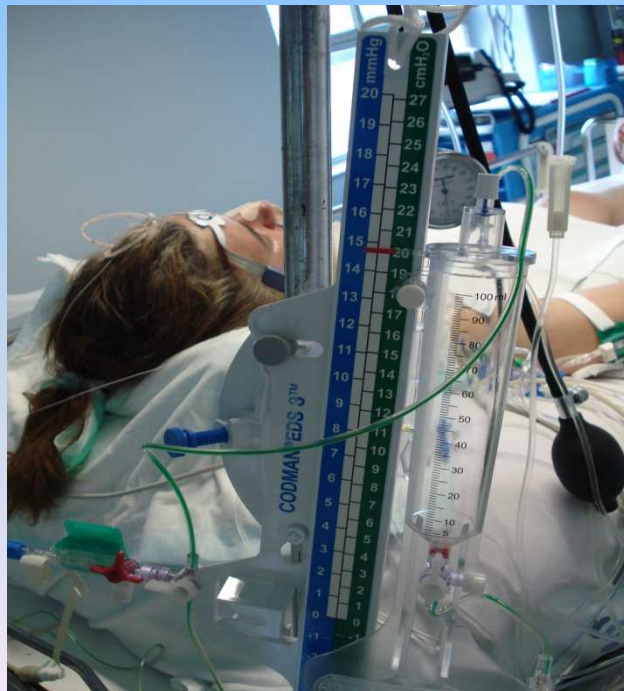Cranioplastias (Cont.)

- Recolocação do retalho de osso ou colocação de rede de titânio



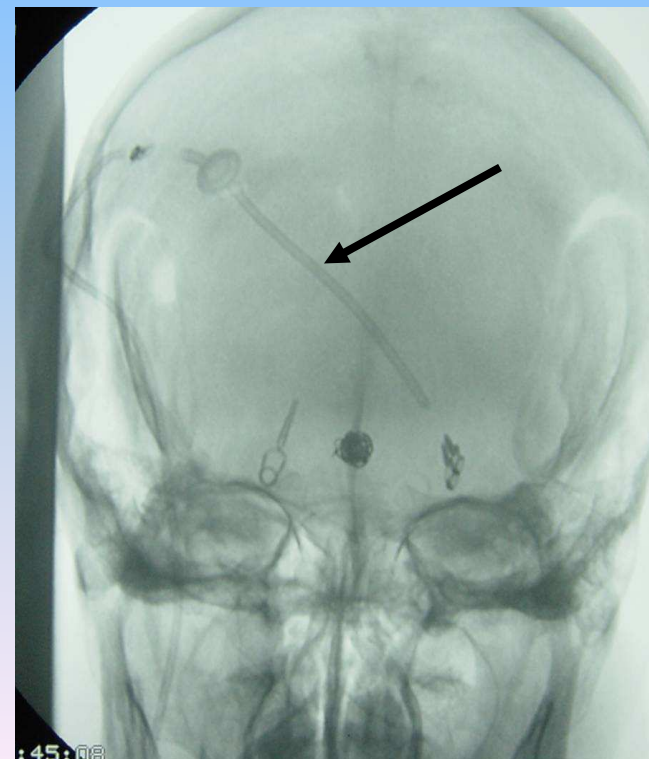
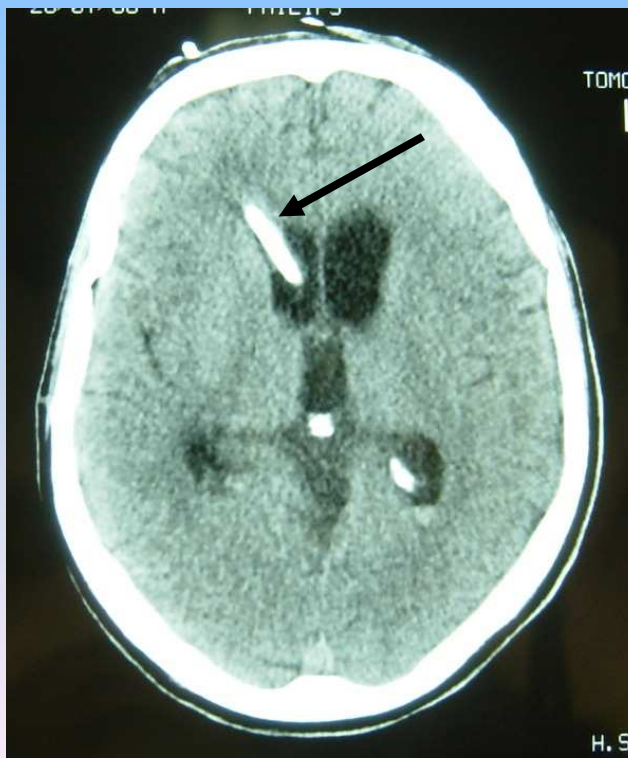Hidrocefalia

- Drenagem ventricular externa (procedimento transitório)



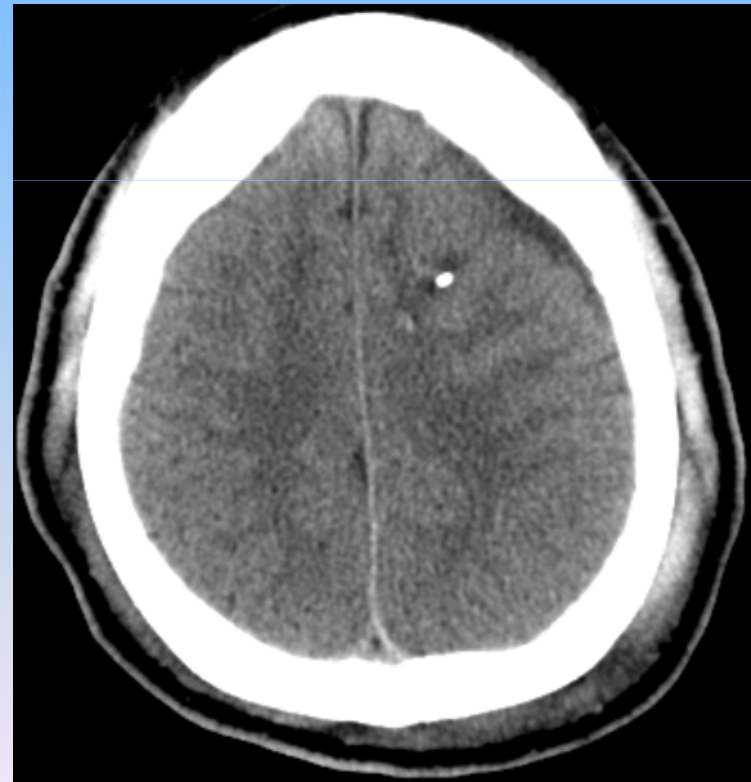
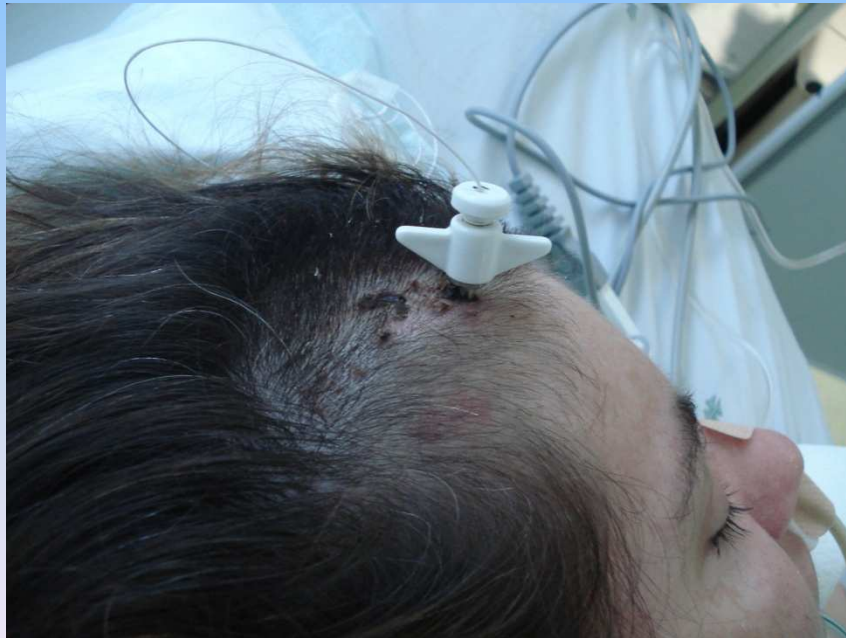Hidrocefalia (Cont.)

- Válvula ventrículo-peritoneal (procedimiento definitivo)



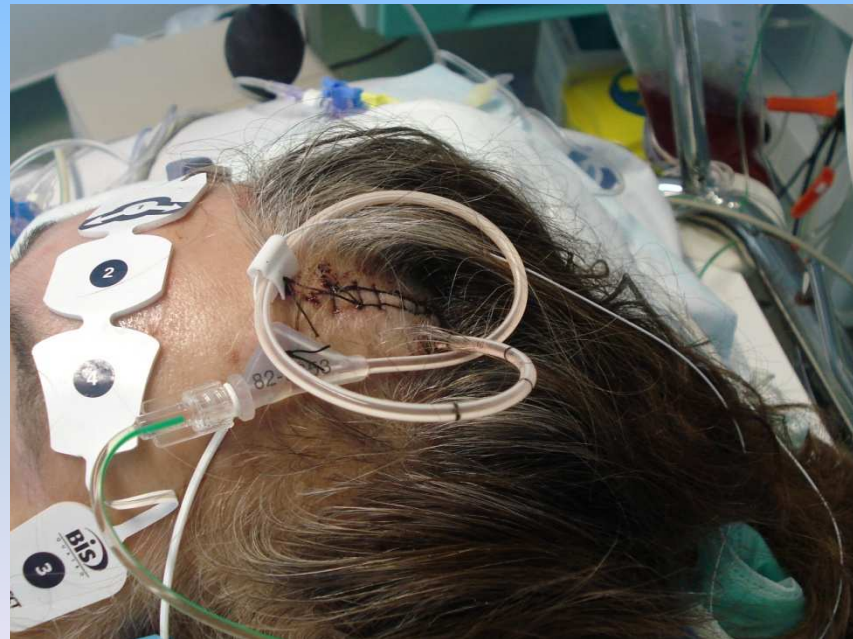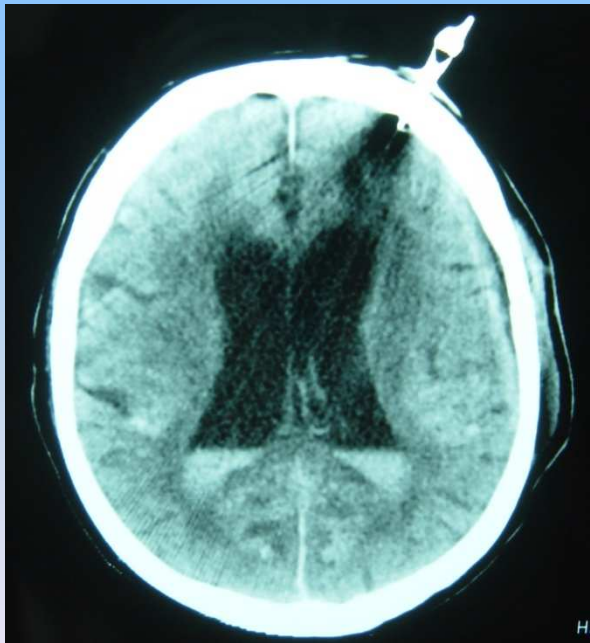
Monitor da P.I.C (Pressão Intracraniana)

- Parenquimatoso



Monitor da P.I.C (Pressão Intracraniana) (Cont.)

- Intraventricular



Obrigado

